



Zahnmedizinische Angebote

Unser Angebot steht allen Patientinnen und Patienten, die stationär im SPZ sind zur Verfügung. Aber auch Rollstuhlfahrerinnen und Rollstuhlfahrern, die das SPZ ambulant aufsuchen. Ebenfalls können Mitarbeiter und externe Fussgänger unsere Dienste in Anspruch nehmen. Allerdings geniessen Querschnittgelähmte höhere Priorität als Fussgänger.

Unser Angebot umfasst den Grossteil der Zahnmedizin:

- Konservierende Zahnmedizin
- Kieferorthopädie
- Kiefergelenksproblematik
- Zahnmedizinische Prothetik
- Chirurgie
- Implantologie
- Parodontologie und Dentalhygiene
- Narkosebehandlungen

Konservierende Zahnmedizin

Nach wie vor ist das täglich Brot der Zahnmedizin das "Löchli" (Karies). Die Karies wird durch Bakterien bzw. deren Ausscheidungsprodukt (Säuren) verursacht. Der Zahn wird durch die Säure aufgelöst bis es zum Einbruch der Oberfläche kommt. Sollte dieser Prozess nicht rechtzeitig gestoppt werden und die Karies den Nerv erreichen, ist eine Wurzelbehandlung die Folge. Weisse Kunststofffüllungen sind bei richtiger Indikation der heutige Standard. Bei grösseren Defekten bietet sich das Ausweichen auf Keramik an.

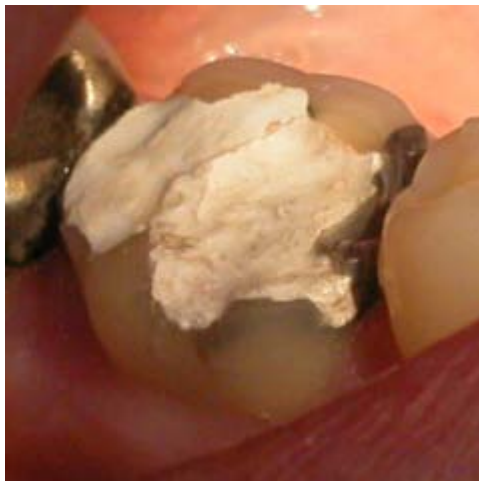

Bild 1

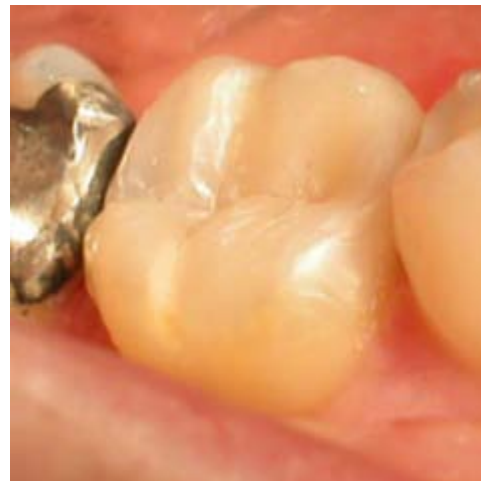

Bild 2

Ein mit einer provisorischen Füllung versorgter unterer Backenzahn [1] wurde mit einem Kunststoffaufbau versorgt [2].

Kieferorthopädie

In der heutigen Zeit assoziiert man Erfolg mit Gesundheit, Fitness und einem schönen Lächeln. So wie der Wunsch nach schönen Zähnen wächst, steigt auch der Wunsch nach einer schönen Zahnstellung. Es sind aber vor allem medizinische und prophylaktische Gründe, wieso kieferorthopädische Behandlungen indiziert sind. So sind die Oberkieferfrontzähne bei einem vergrößerten Überbiss bei Stürzen stärker gefährdet, bei Engständen wird eine adäquate Mundhygiene erschwert, bei einem Tiefbiss besteht das Risiko, sich mit den Unterkieferfrontzähnen in den Gaumen zu beissen und bei Zahnfehlstellungen kann ein „Zwangsbiss“ entstehen, der zu Über- und Fehlbelastungen des ganzen Kauapparates führen kann.

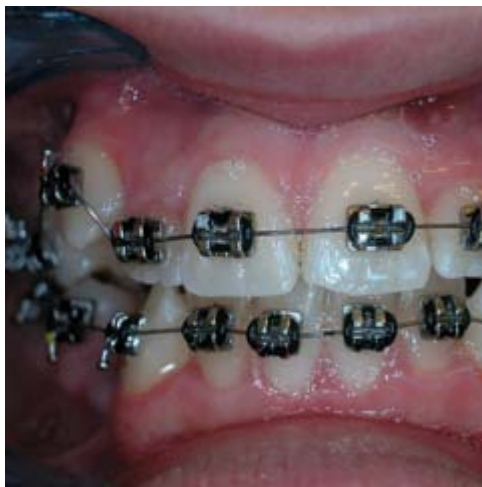

Bild 1

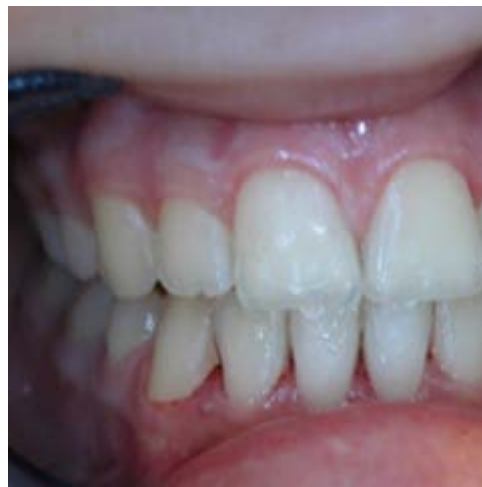

Bild 2

Aus Platzmangel konnten sich die bleibenden Zähne nicht schön in den Zahnbogen eingliedern [1]. Nach ungefähr eineinhalb Jahren konnten die Spangen bei harmonischen Zahnbögen entfernt werden [2].

Bei groben Kieferfehlstellungen oder bei fehlenden Zähnen infolge von Nichtanlagen wird anhand von Röntgenbildern und Modellen die IV-Pflicht abgeklärt. Auch bei einfacheren Fällen sollte vorgängig eine Kostenübernahme oder Kostenbeteiligung der Krankenkasse abgeklärt werden. Oft sind kieferorthopädische Behandlungen bis zum 18. Lebensjahr bereits in der Grundversicherung teilweise gedeckt.

Kiefergelenkproblematik

Häufig wird in der Region des Kiefergelenks (vor dem Ohr gelegen) entweder ein zeitweise auftretendes Geräusch oder ein immer vorherrschendes Knacken oder Reiben wahrgenommen. Dieses Geräusch kann von Schmerzen begleitet sein, muss aber nicht. Die häufigste Sache dieser Erkrankung ist in Regel nächtliches Knirschen oder Pressen.

Eine Vorabklärung kann in der hausinternen Radiologie mit einem CT oder MRI stattfinden. Die Behandlung geschieht abhängig vom radiologischen Befund mit einer Schienen- oder Physiotherapie.

Zahnmedizinische Prothetik

Die zahnmedizinische Prothetik kommt bei grösseren Defekten oder bei der Wiederherstellung verlorener Kaueinheiten zum Einsatz. Hierbei wird zwischen festsitzender (Kronen und Brücken) und herausnehmbarer (Prothesen) Prothetik unterschieden. Die Rekonstruktionen können dementsprechend weichteil-, zahn- oder implantatgetragen sein. Da es sich oft um finanziell anspruchsvollere Lösungen handelt, wird dem individuellen Behandlungsplan folgend eine Kostenschätzung erstellt.

Wir arbeiten nur mit qualifizierten zahntechnischen Labors in der Schweiz zusammen, die hochwertige Materialien verwenden und einen reibungslosen Vor-Ort-Abhol-und-Liefer-Service bei Reparaturen zum Teil innert Tagesfrist garantieren.

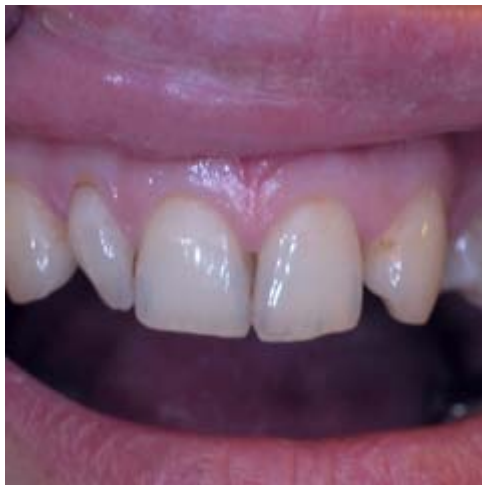

Bild 1

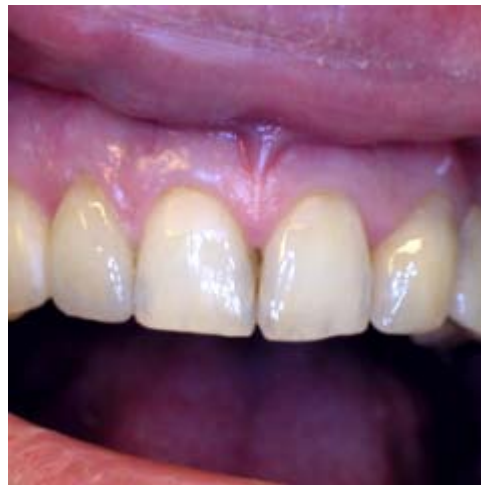

Bild 2

Auf der linken Seite ist der kleine Schneidezahn nicht angelegt. An seine Stelle ist der linke Eckzahn gerutscht. Rechts hat der kleine Schneidezahn eine sogenannte "Zapfenform" [1]. Mittels Keramikschalen wurde das Aussehen korrigiert [2]. Rechts wurde der ganze Zapfenzahn bedeckt, rechts lediglich die fehlende Ecke des Eckzahnes ergänzt, womit die Form eines Schneidezahnes simuliert wurde.

Chirurgie

Die Weisheitszähne sind wohl die bekanntesten Vertreter der oralen Chirurgie. Doch seit längerem befasst sich die Chirurgie nicht nur mit dem Entfernen von Zähnen, sondern dem Ersetzen derselben (siehe hierzu das Thema Implantologie). Auch das Gebiet der Mundschleimhaut-Erkrankungen sowie ein grosses Gebiet der Traumatologie gehören in diese Fachrichtung.

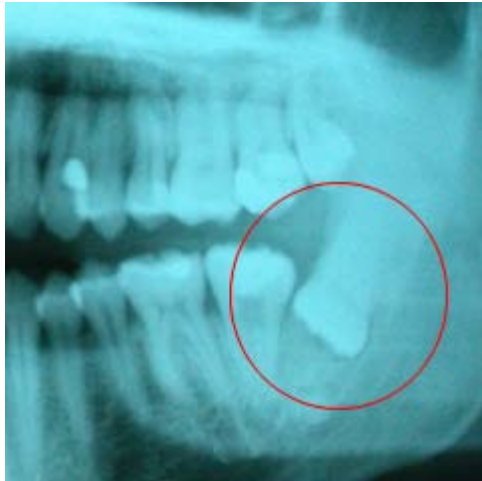

Bild 1

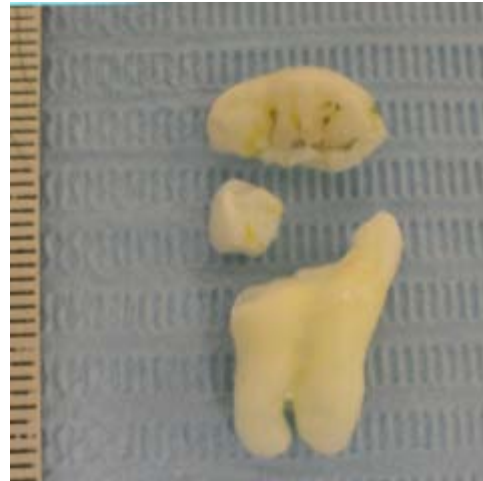

Bild 2

Auf dem Panorama-Röntgen [1] ist der fast 180° gedrehte untere, linke Weisheitszahn ersichtlich. Dieser musste in mehreren Teilstücken [2] entfernt werden.

Narkosebehandlungen

Sollte es der allgemeinmedizinische bzw. psychische Zustand nicht zulassen, können Behandlungen auch in Narkose durchgeführt werden. Hierbei kann auf die fachkundige Zusammenarbeit mit dem Anästhesie-Team des SPZ gezählt werden. Der Patient wird vor dem Eingriff untersucht und gegebenenfalls danach zur Überwachung eine Nacht stationär weiter betreut.

Implantologie

Implantate ermöglichen es verloren gegangene Zähne und Zahngruppen auf schonende und elegante Weise zu ersetzen oder schlecht haltende Prothesen mittels Druckknöpfen zu verankern. Wir beraten Sie gerne zu diesem Thema und klären und erklären die Voraussetzungen, die gegeben sein müssen um ein langlebiges Resultat zu erzielen.

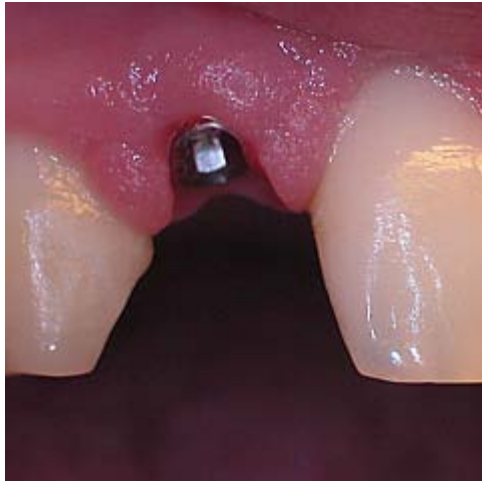

Bild 1

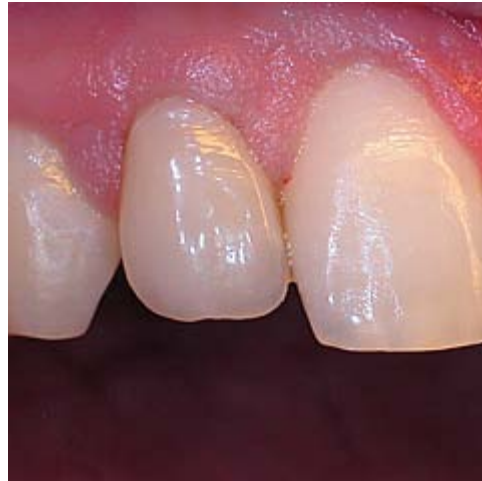

Bild 2

Das abgebildete Beispiel zeigt die Versorgung einer Nichtanlage (kleiner Schneidezahn oben rechts). Die Lücke wurde mit einem Implantat versorgt und dem Kieferkamm mittels Knochenaufbau die richtige Form gegeben [1]. Nach abgeschlossener Einheilung und Zahnfleischformung wurde eine Krone eingegliedert [2].

Wichtig ist die präoperative Planung. Nicht nur im Hinblick auf Ästhetik (Achse, Neigung und Position) sondern auch bezüglich benachbarter Strukturen (Nasennebenhöhlen, Wurzeln der eigenen Zähne, Nerven) muss jedes Implantat präzise geplant werden. Im sichtbaren Bereich kann zur Optimierung der Lachlinie und um ein ästhetisch optimales Ergebnis zu erreichen, neben Kieferkammkonturierungen auch Zahnfleisch transplantiert werden.

Raucher und Diabetiker mit nichtkontrollierten Blutzuckerwerten gehören, auch wenn es um Implantate geht, zu einer Risikogruppe, die während der Einheilphase sowie nach der prothetischen Versorgung des Implantates eine erhöhte Problemhäufigkeit aufweist.

Navigierte Implantologie

Bei grösseren Arbeiten erleichtert eine geführte Implantation das korrekte Setzen der Implantate. Unter Zuhilfenahme von dreidimensionaler Bildgebung (CT oder DVT) kann praeoperativ die Position der Implantate am Bildschirm bestimmt werden und mittels Bohrschiene übertragen werden. Auf diese Weise kann eine grossräumige Schnittführung vermieden werden und nach dem Setzen der Implantate können sofort Provisorien eingegliedert werden, sollte es die Knochendichte zulassen.

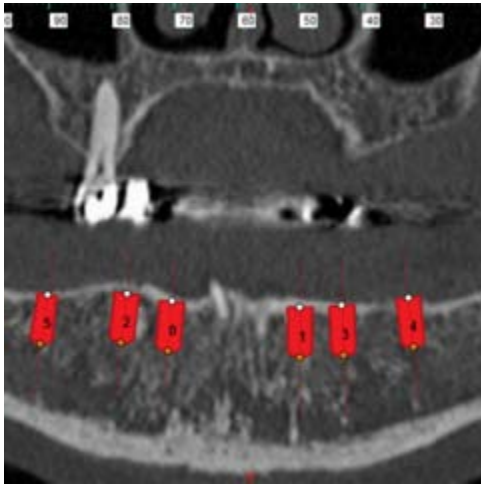


Bild 1

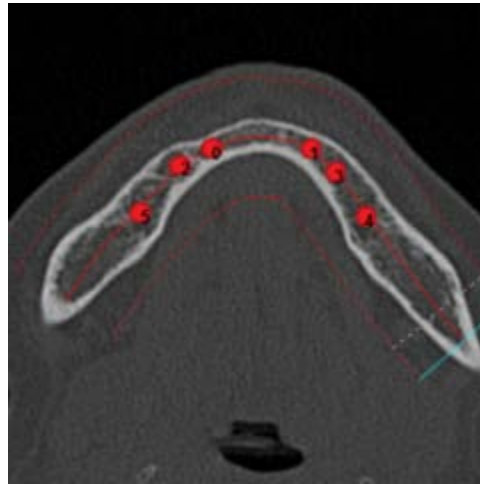


Bild 2

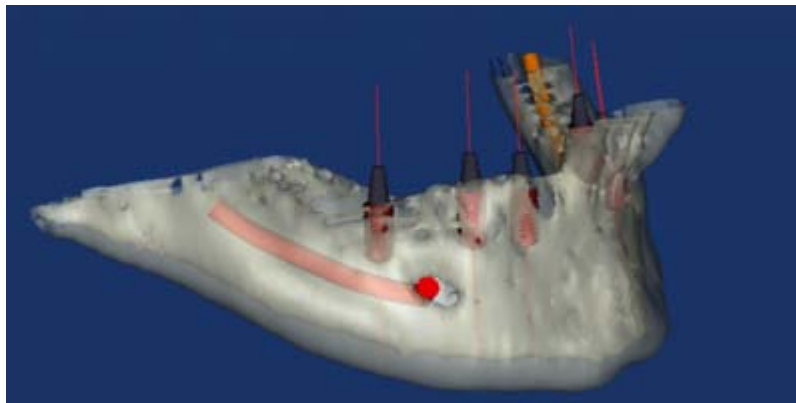


Bild 3

Auf dem CT können die erforderlichen Implantate virtuell gesetzt werden. Länge, Durchmesser und Ausrichtung der einzelnen Implantate werden in allen Schnittebenen überprüft [1][2]. Zur Übersicht kann ein 3D-Modell rekonstruiert und benachbarte Strukturen (z.B. Nerven) dargestellt werden [3].

Parodontologie

Das Parodont (der Zahnhalteapparat) ist bei rund einem Drittel der Welt- und auch Schweizer Bevölkerung mehr oder weniger stark erkrankt. In der Regel lässt sich die Parodontitis (Entzündung des Parodonts) mit gewissenhafter Mundhygiene und einer regelmässigen professionellen Zahnreinigung kontrollieren. Abhängig von der Intensität wird das Intervall zwischen den einzelnen Sitzungen gewählt. Als Ursache sind auch hier Bakterien zu nennen. Erschwerend kommen Rauchen, ein nichtkontrollierter Diabetes oder schlechte Mundhygiene hinzu.

Bei schwereren Fällen kommen neben der Optimierung der Mundhygiene und zeitlichen Intensivierung der Dentalhygiene auch andere Therapiemittel (Antibiotika oder Chirurgie) zum Zug.

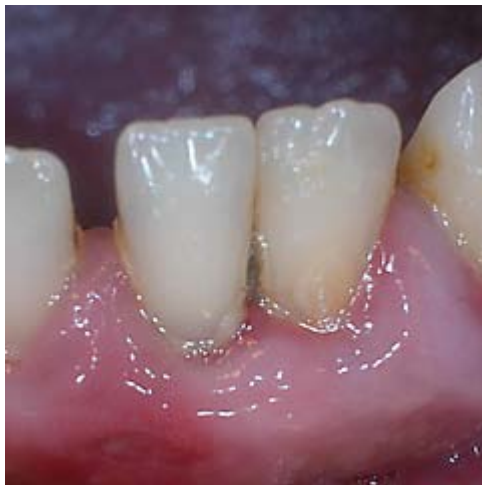

Bild 1

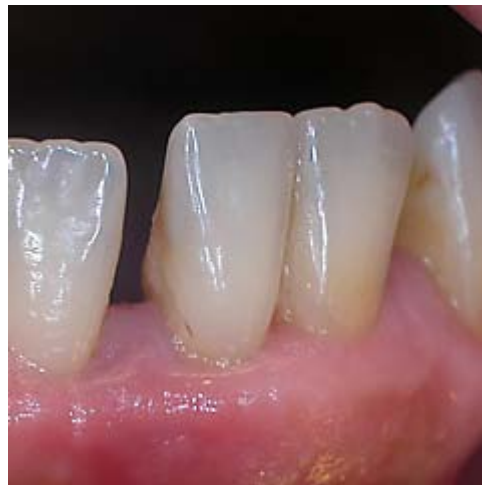

Bild 2

Vor der Dentalhygiene sieht man Zahnsteinablagerungen zwischen den Zähnen, die von gerötetem und geschwollenem Zahnfleisch umgeben sind [1]. Rund vier Wochen nach Zahnreinigung präsentiert sich ein straffes und gesundes Zahnfleisch, welches nun blass-rosa scheint [2].

Kontakt

Schweizer Paraplegiker-Zentrum
Zahnmedizin
Dr. med. dent. Miloš Sekulić
Guido A. Zäch Strasse 1
6207 Nottwil

T + 41 41 939 58 72

F + 41 41 939 54 40

milos.sekulic@paranet.ch

www.paranet.ch

www.sekulic.ch